



Er det sekretærens ørepine?

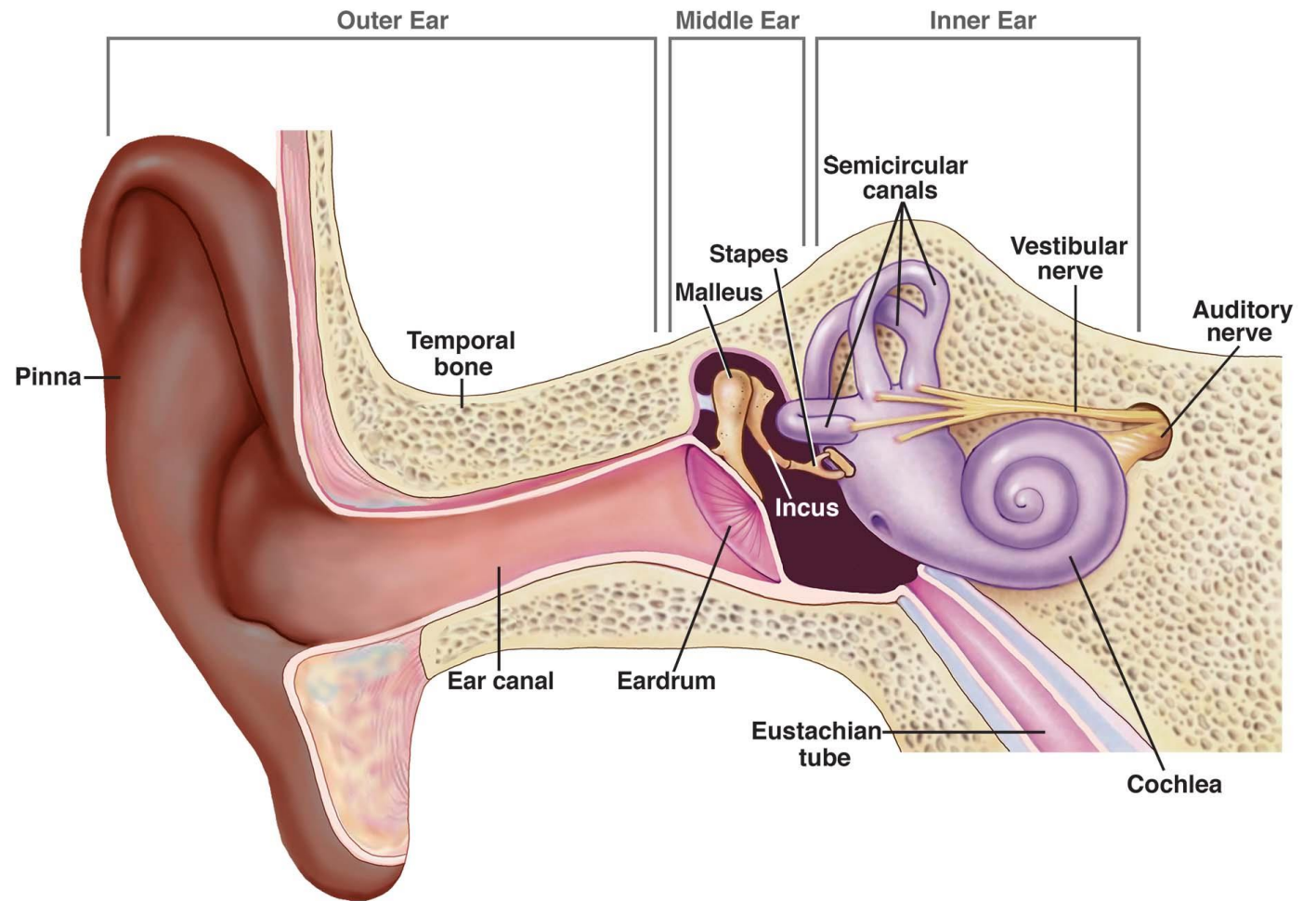
Øre-undersøgelse, diagnostik og behandling for praksispersonale.

Undervisning af Læge Lars Knudsen

Med kursusledelse af Michelle Tausen Gardalíd

Dagens program

1. Indledning
2. Øre undersøgelsen
3. Ydre øres sygdomme
4. Øregangens sygdomme
5. Mellemørets sygdomme
6. Det indre øres sygdomme
7. Den kliniske tilgang til probl




Hvad ringer patienter med? - Og hvem skal vi se?

Er i alle sekretærer?

2 min med sidemanden

Opsamling i plenum

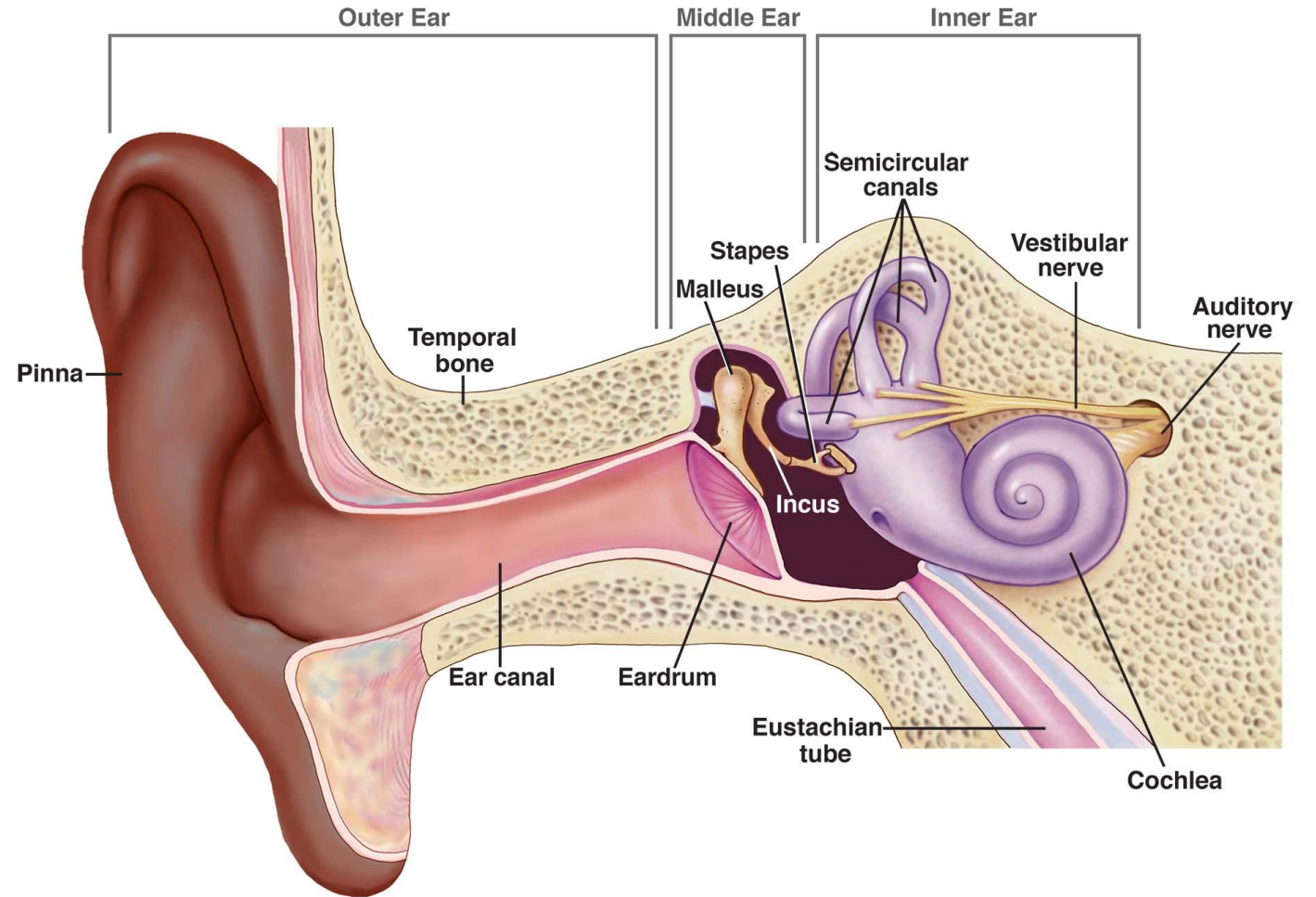
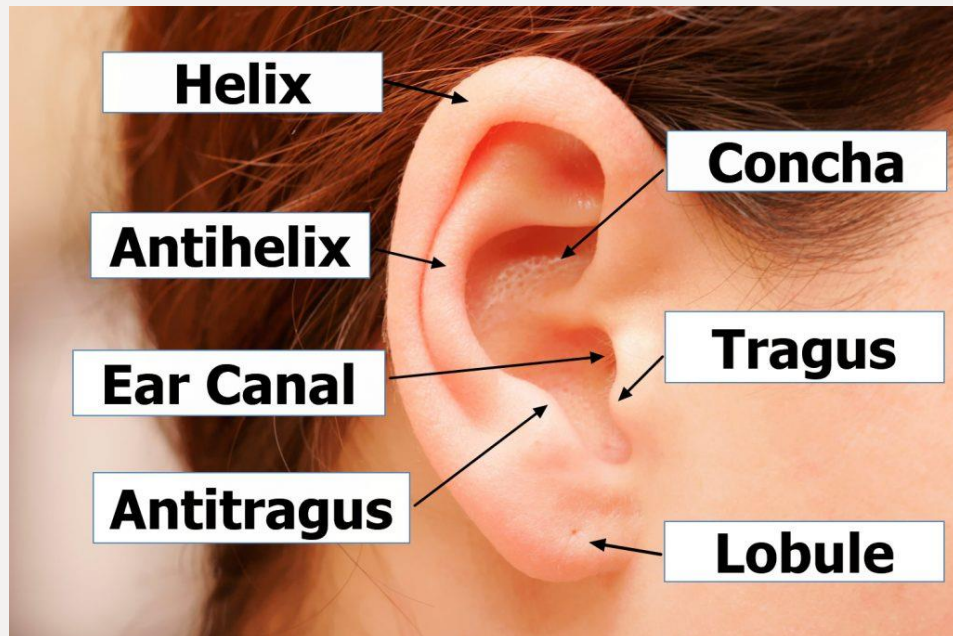


Hvad ringer de om?

- Ondt i øret?
- Der flyder noget ud af øret.
- Hun græder hver gang hun kommer ned at ligge.
- Jeg kan pludseligt ikke høre noget?
- Mit øre gør ondt?
- Jeg skal have skyllet øre .
- Traumer, insekter, boksere osv.
- Infektioner, mit øre er hævet og rødt
- Alle der ringer med ovenstående skal ses.
- Ørebørn
- Andre?
- Mir høreapparat er forsvundet

- Alt der der sidder uden på kraniet kalder vi samlet for auriklen.
- (som betyder øret)

Ørets anatomi



Øre undersøgelsen

1. Se på ydre øre. Er der rødme, hævelse, sår, hæmartomer, flåd eller andet.
2. Rør ved øret. Er der ømhed af tragus?
3. Otoskopi
4. Eventuelt tympanometri.

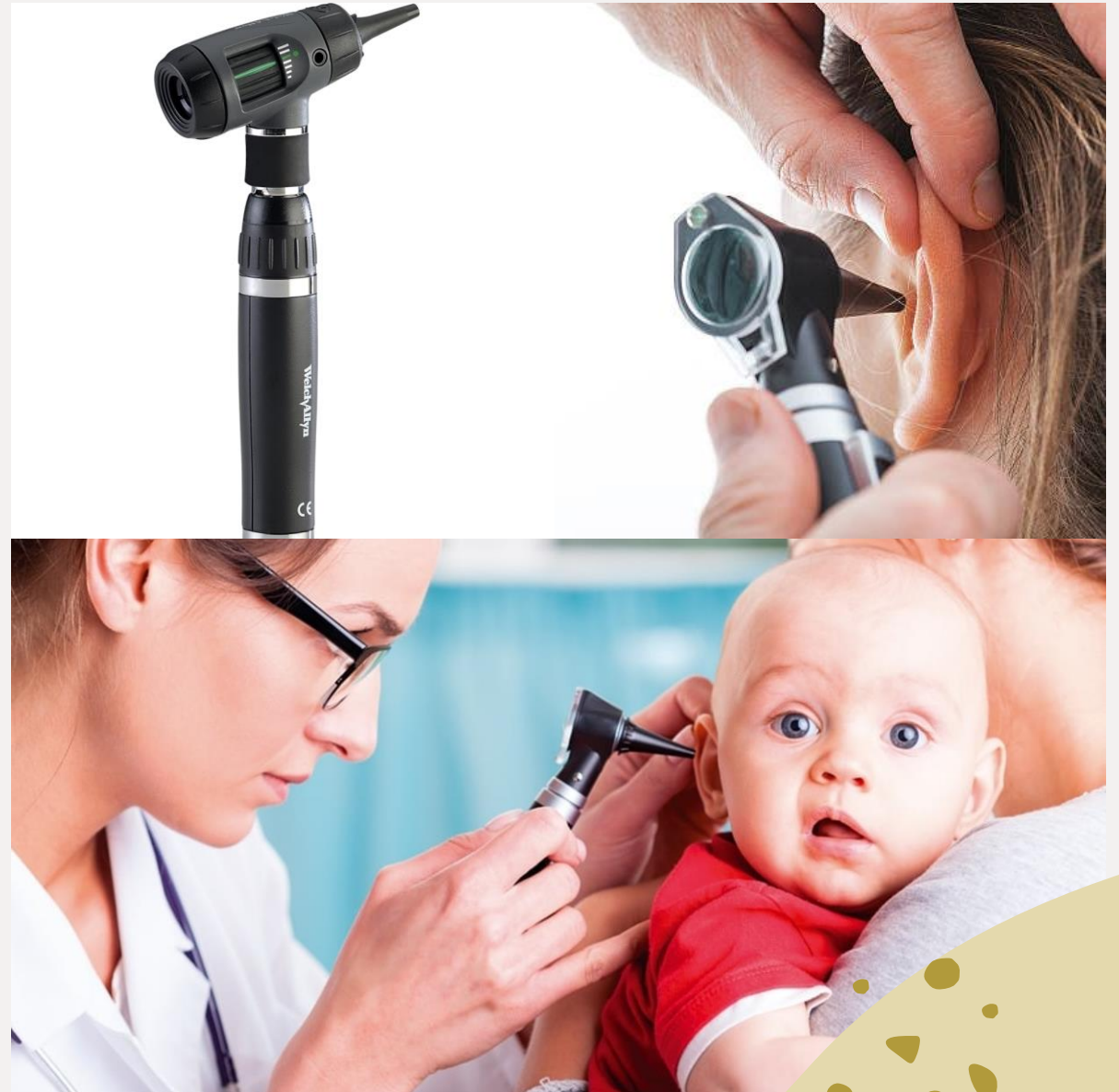

Værktøjskassen

Otoskopi

Spidser/studser til små børn op til ca. 2 år og spidser/studser til de andre/voksne.

- Forstørrelse, synsvej og lysvej i samme akse.



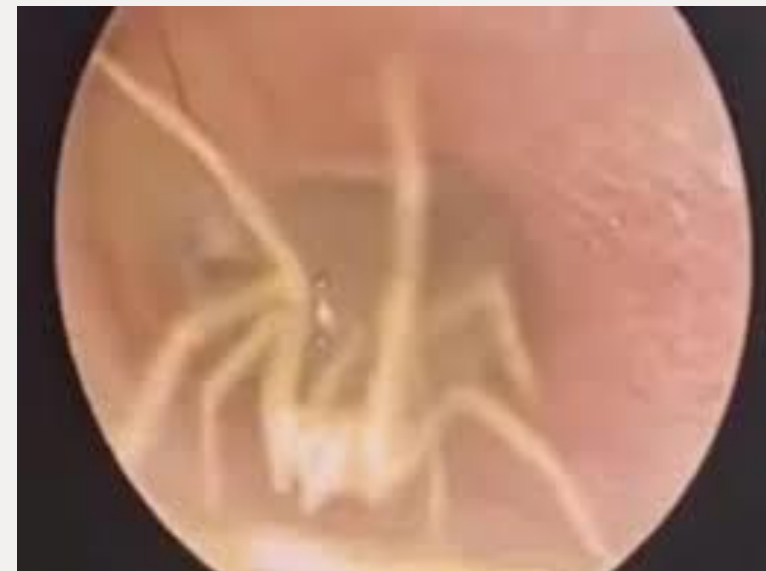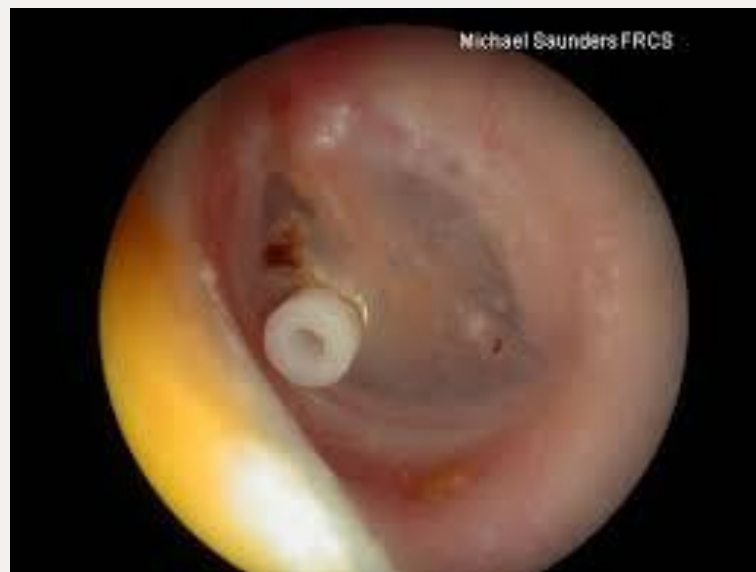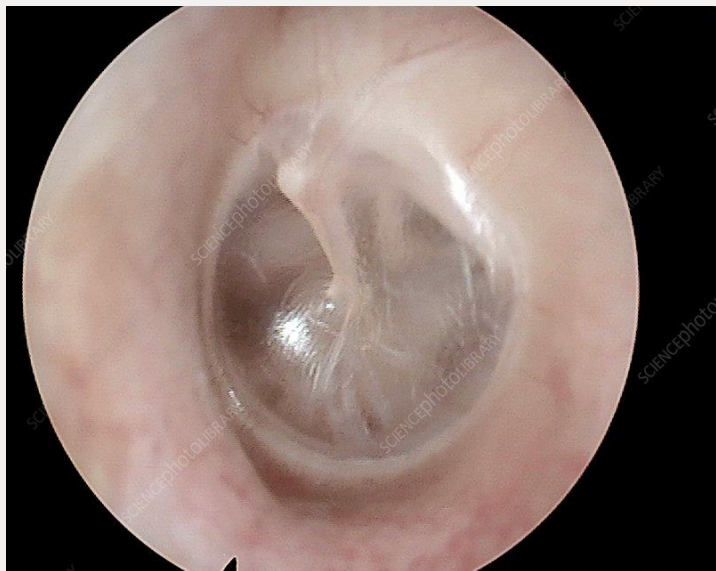Normal otoskopi

I journalen:

Otoskopi dex et sin: (altså højre og venstre (øre)): trommehinder og øregange naturlige.

Ellers beskrives fund: højre øregang tillukket med rigeligt pus, venstre med øregangseksem.

Intet indblik på grund af edderkop.



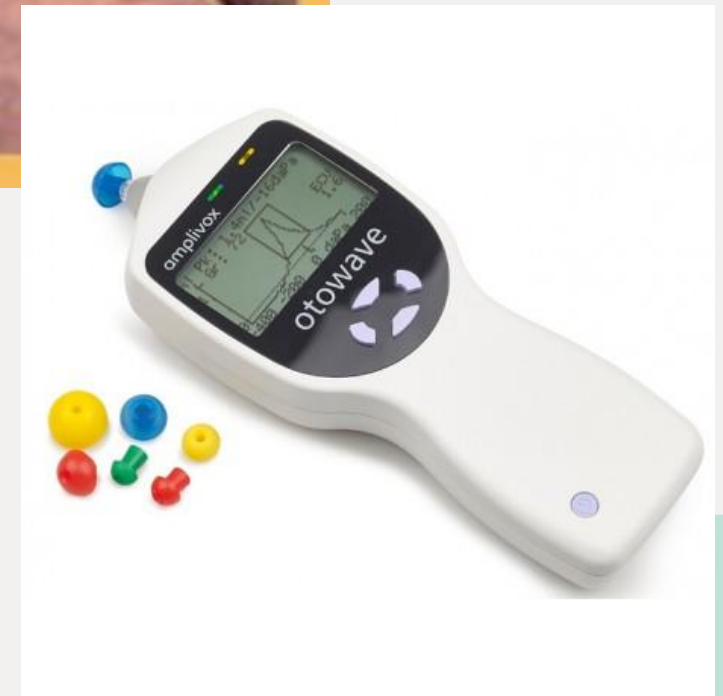Dræn in situ, altså på sin plads

Tympanometri

Vælg en gummi-dut der ser ud til at passe patientens øre.
Igen bruges teknikken med at holde øret mellem to fingre for at rette øregange forsigtigt ud og for sikkerhed.
Gummidutten skal slutte tæt ellers kan intet måles.



Tympanometret puster en lille mængde luft ind i øret og måler ændringen i lufttryk over tid som udtryk for trommehindens bevægelser.



Tillægsydelse: 7118

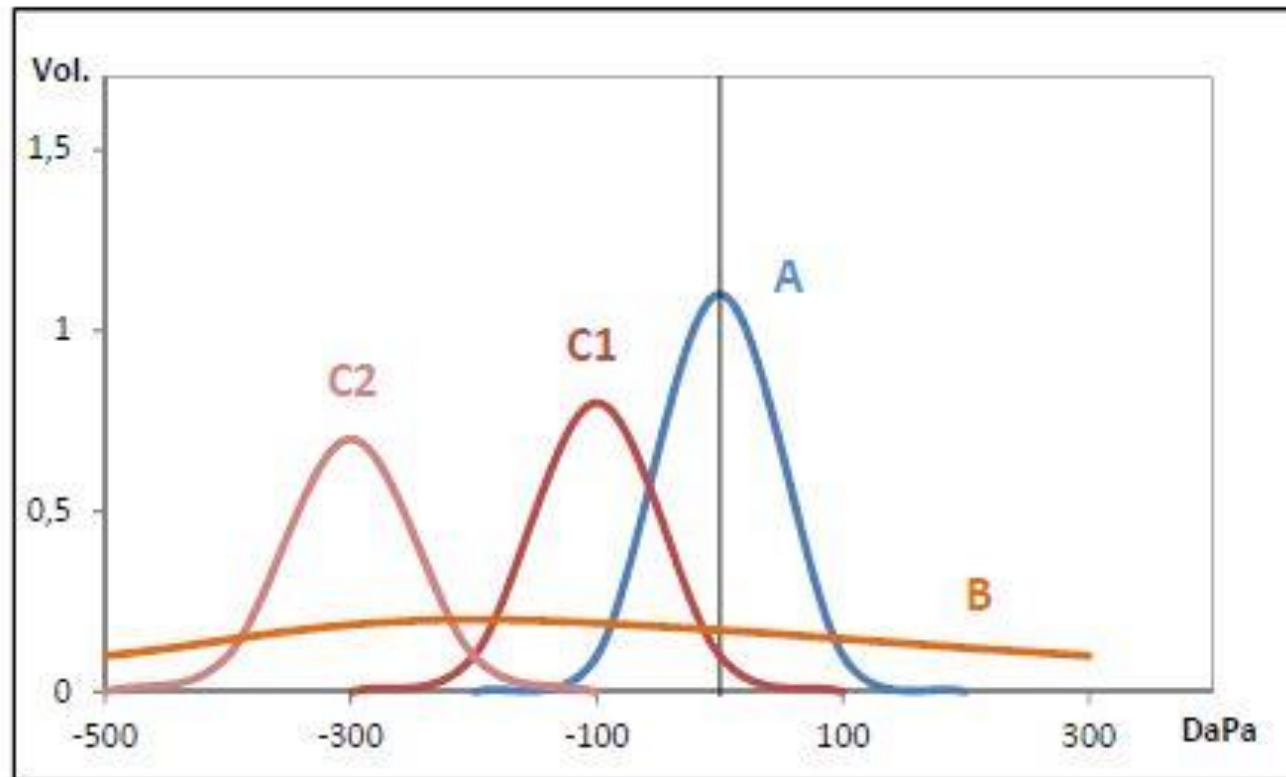
Tympanometri 2

I øvrigt kan apparatet sige

Blocked ear – cerumen? Eller fejl

Volume out of range – hul i
trommehinden som regel.

Figur 1: Eksempler på tympanometrikurver



Type A: Normal kurve. Denne kurve er ensbetydende med et normalt luftholdt mellemøre.

Type B: Flad kurve. Ved denne kurve er der med stor sandsynlighed et væskefyldt mellemøre. Denne kurve ses også ved trommehindeperforation. Her vil man dog se et unormalt stort øregangsvolumen.

Type C1: Let undertryk (< -200 daPa (mmH₂O)). Udtryk for let nedsat tubafunktion. Oftest forbigående og ikke behov for behandling.

Type C2: Større undertryk (fra -200 daPa og lavere). Udtryk for dysfunktion af det eustakiske rør og eventuel væske i mellemøret.

Det ydre øres sygdomme

Infektioner:

Erysipelas, Rosen

Infektion i huden. Oftest streptokokker med eller uden staphylokokker.

OBS almen tilstand. CRP?

Bør i princippet altid indlægges, meen.

Behandles med penicillin +/- Dicillin

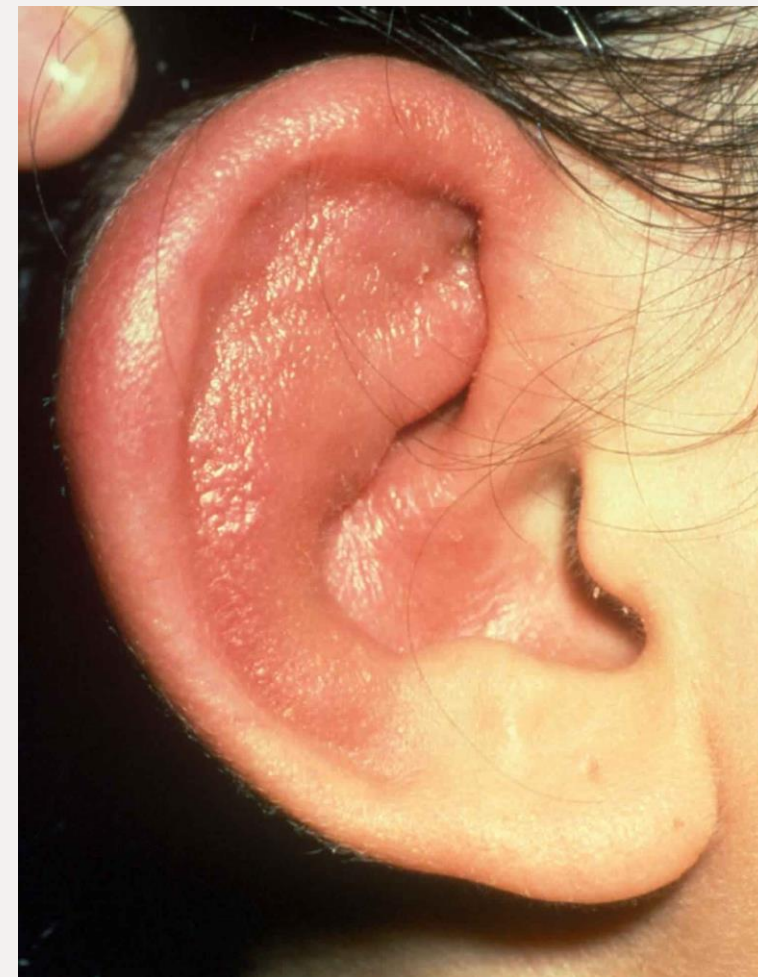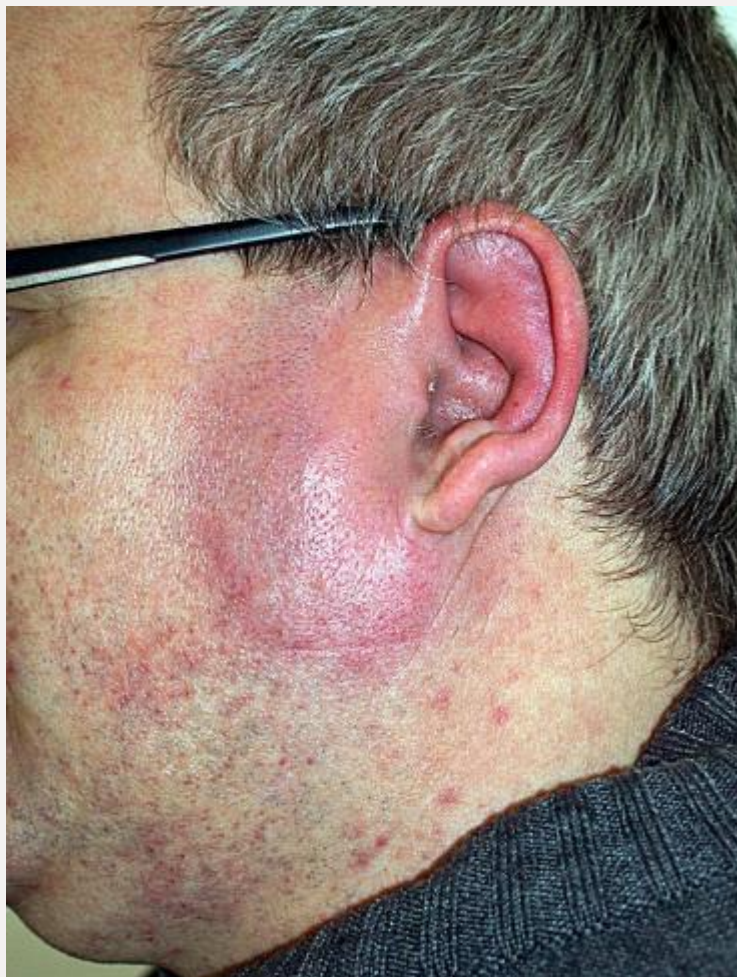Eller makrolid ved allergi for penicillin.

Perichondritis,

- infektion i det ydres øres brusk.

- Piercinger, traumer, insekter

Begge tilstande er kompliceret – Kontakt lægen.



Der ydre øre fortsat

-Zoster oticus

Reaktivering af skoldkoppe virus.

- tablet aciclovir / valaciclovir

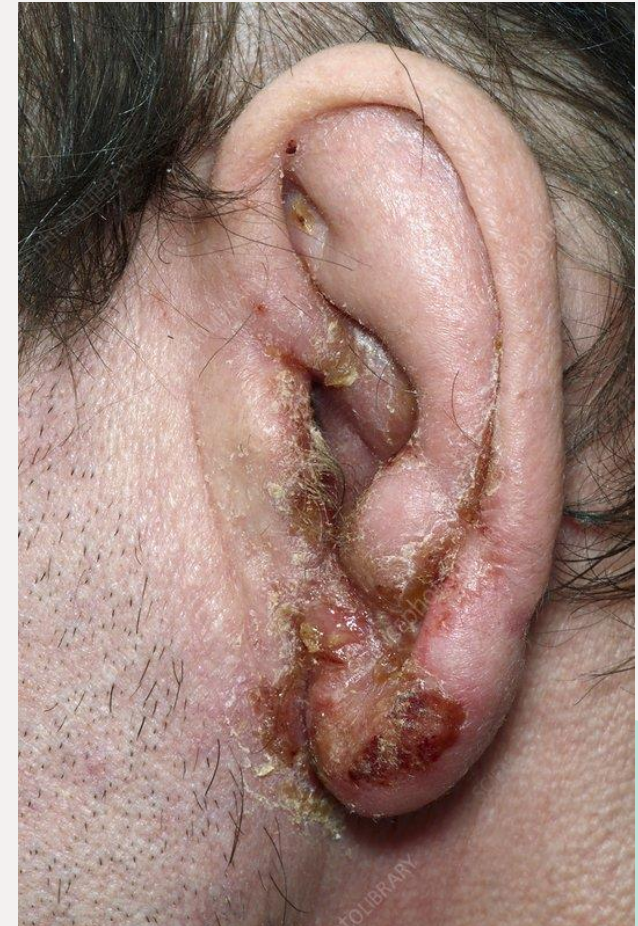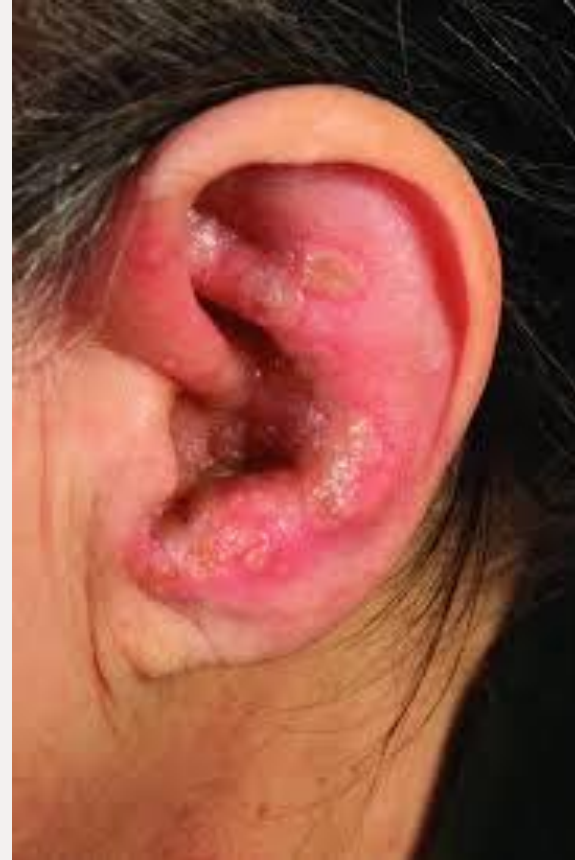- Kan kompliceret med facialis parese - Ramsey-Hunts syndrom

- Impetigo

”Børnesår” – lidelsen er ofte udgået fra øreflåd fra dræn eller ved direkte smitte eller fra øregangsinfektion

- klorhexidin-holdig vask +/- øredråber / antibiotika

Igen skal din læge kigge med her.



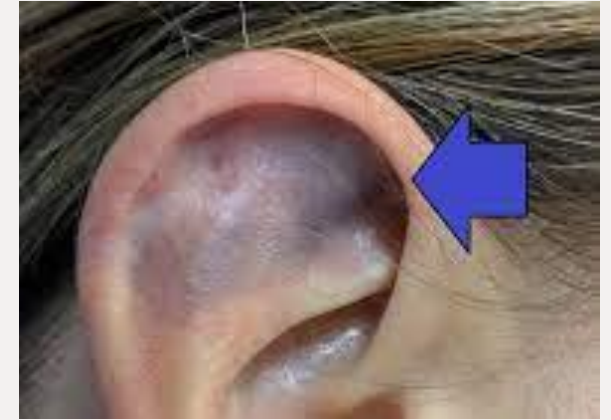
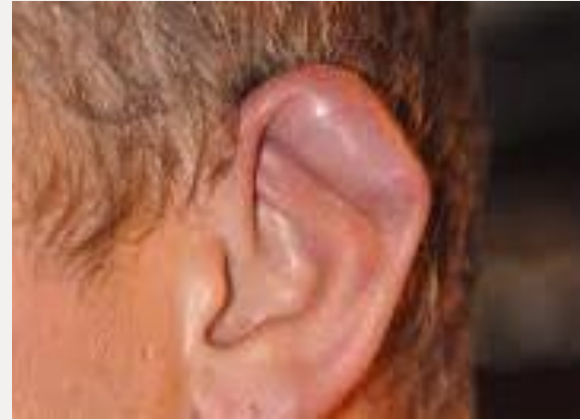
Otohematom (blodansamling i ydre øres brusk)

- Traumer.

Sportsudøvere, børn, andre.

**Skal visiteres akut til øre-næse-hals-
læge** hvor denne udtømmer
ansamlingen og gør kompression.

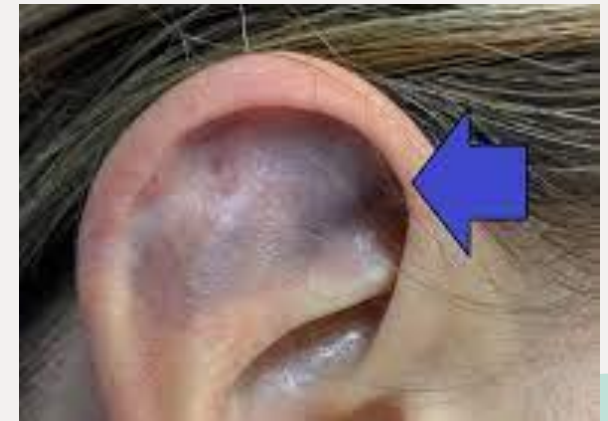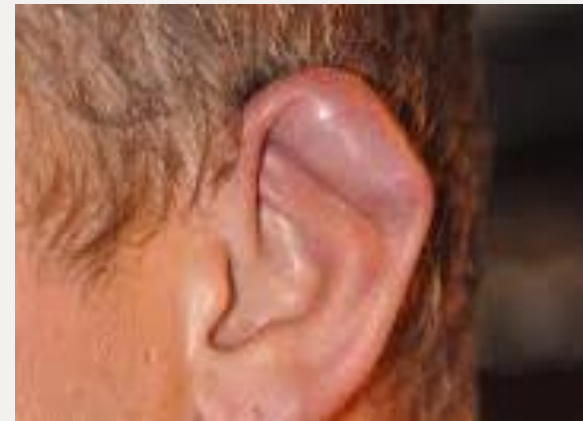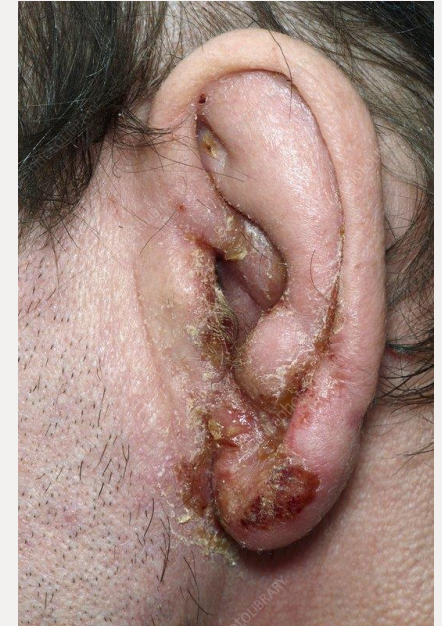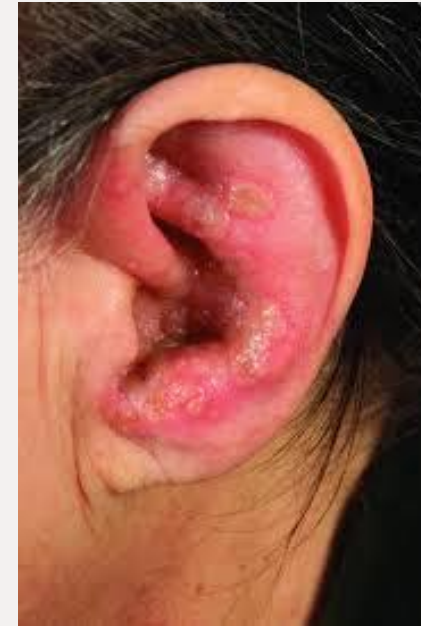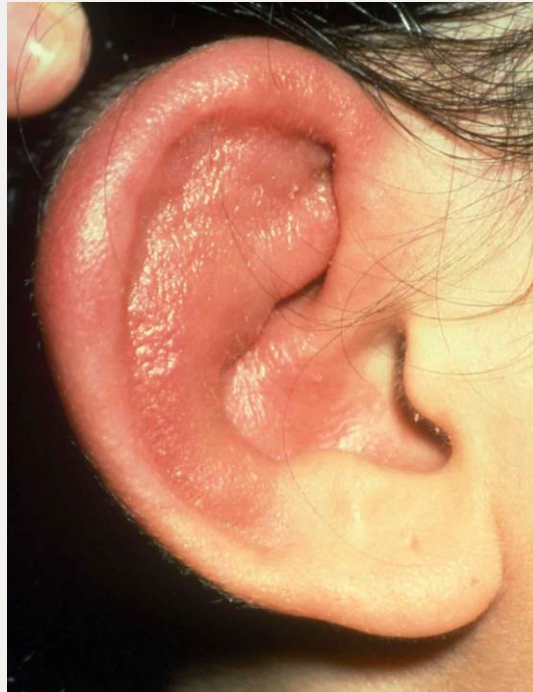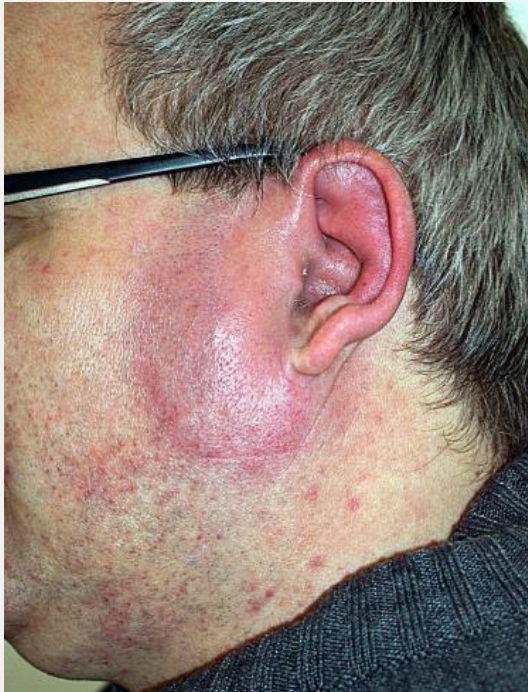Ellers får man blomkåls-øre og det er
de fleste ikke glade for.



Opsummering:

Fælles: Gør forsigtig otoskopi men ingen tympanometri – det er smertefuldt og giver ingen nyttige oplysninger.

Fælles: Når noget ser sådan ud:



Skal lægen inddrages.

Case

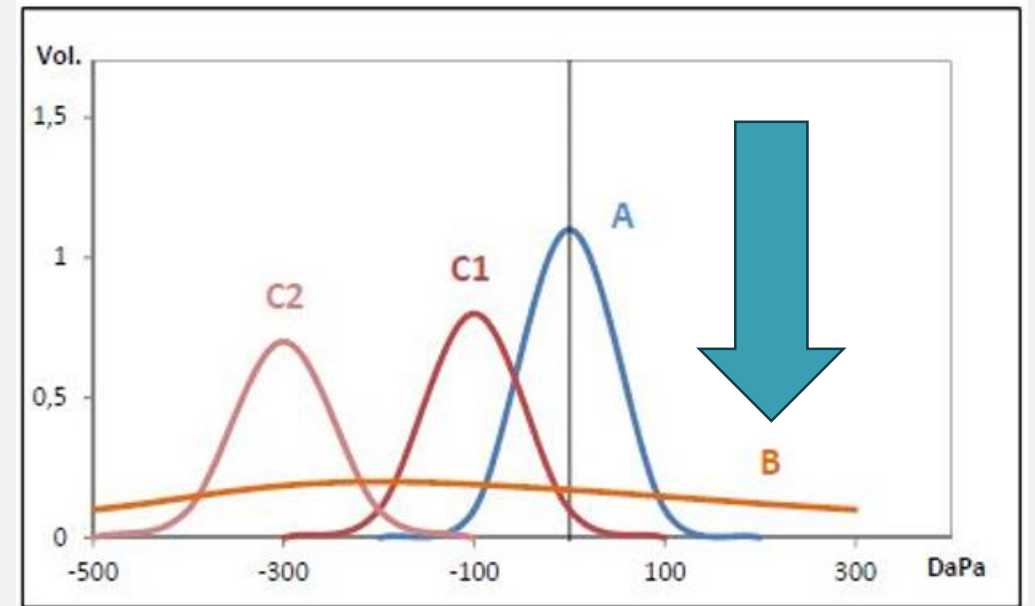
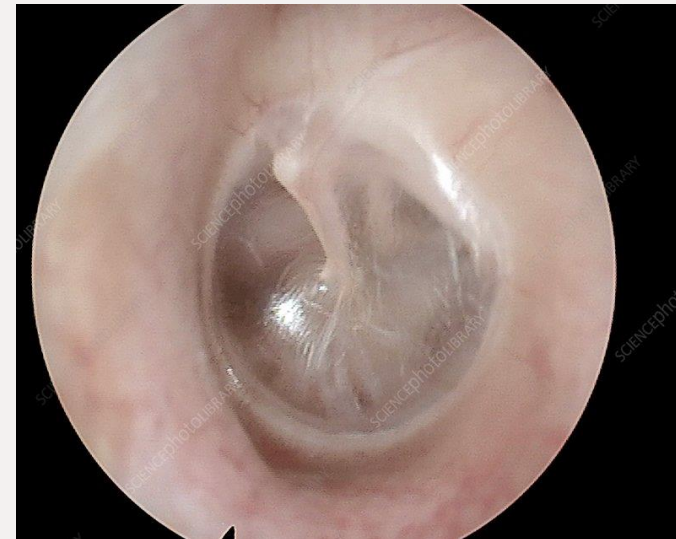
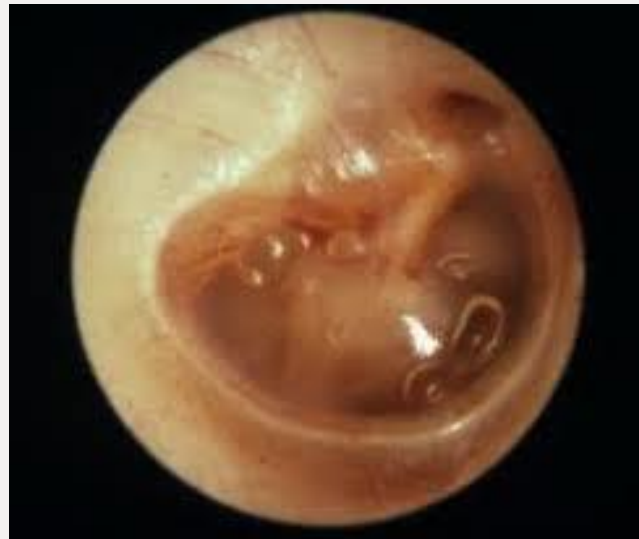Charlize-Cirkeline 33

Lidt småforkølet i sidste uge

Ingen feber.


Trykken i venstre øre og

klap-fornemmelse og nedsat hørelse på venstre side.



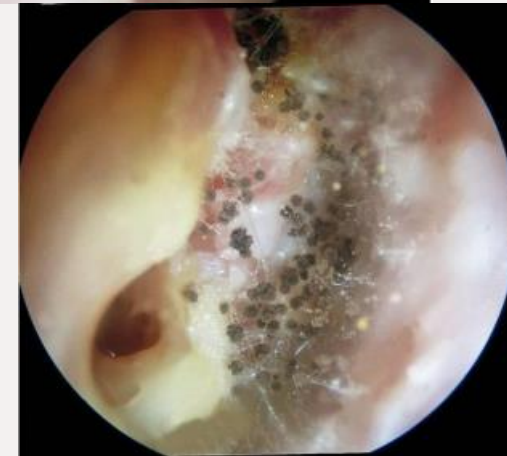
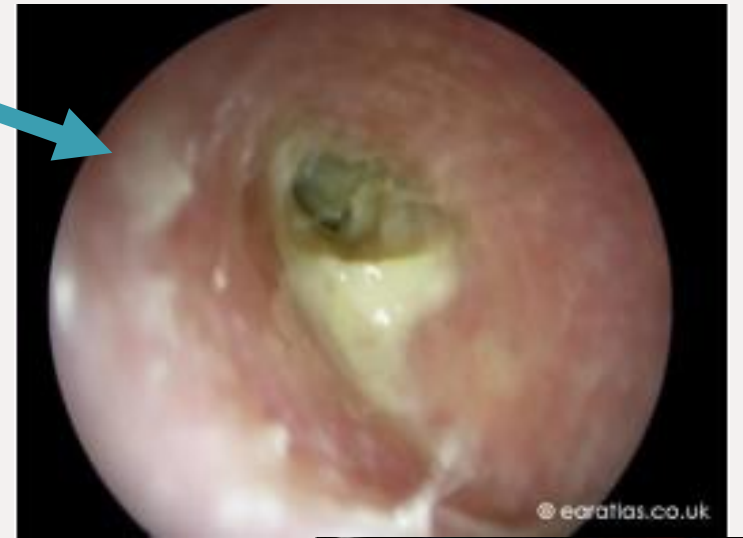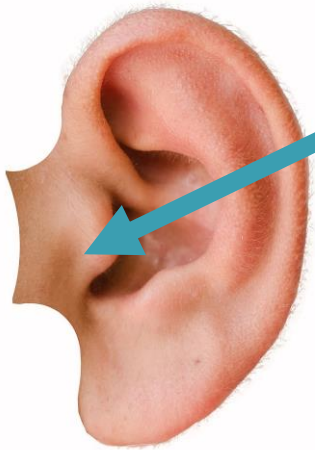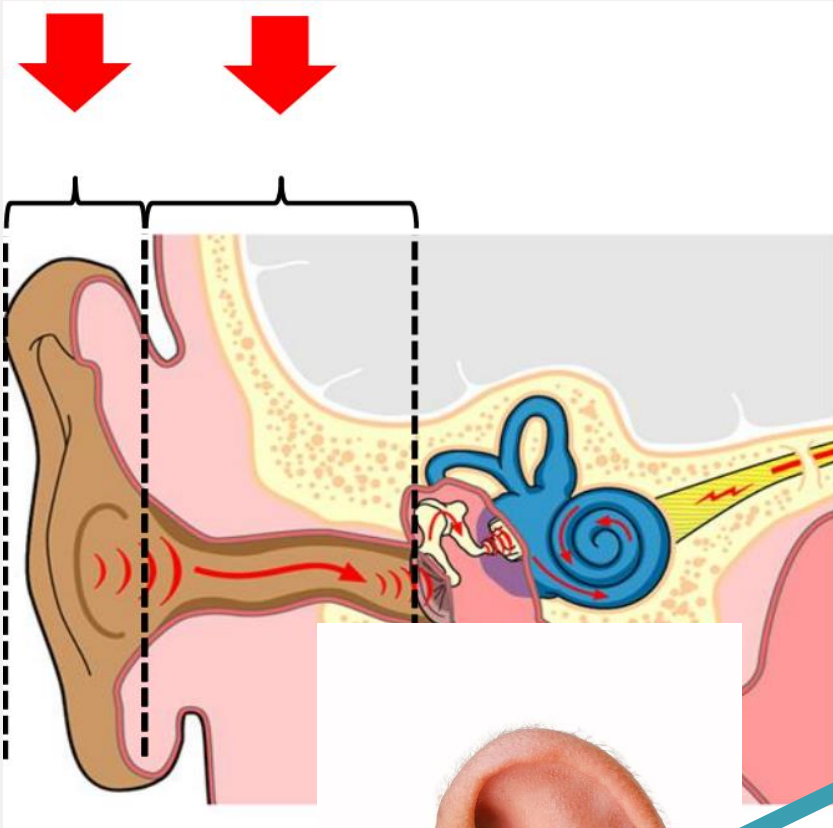
PAUSE !!!!!

Såå det tid til at hvile ørene.....



I Otoskopet ser det sådan ud

Øregangens lidelse....




Øregangsbetændelse - Otitis externa.

- Bakteriell infektion i ydre øregang.
- Kan være meget smertefuldt og – eller kløende.

- **Tragus ømhed!**


Hvis der er passage giv da Cilodex eller tilsvarende øredråber. Hvis ingen passage, henvis akut til øre-næse-halslæge der renser op.



Ørevoks.

Er en naturlig del af kroppens ydre forsvars -og pleje-systemer.

Det kan fjernes fra ydre øre ved vask men skal ikke rutinemæssigt fjernes fra øregangen med vatpinde.



Voksprop

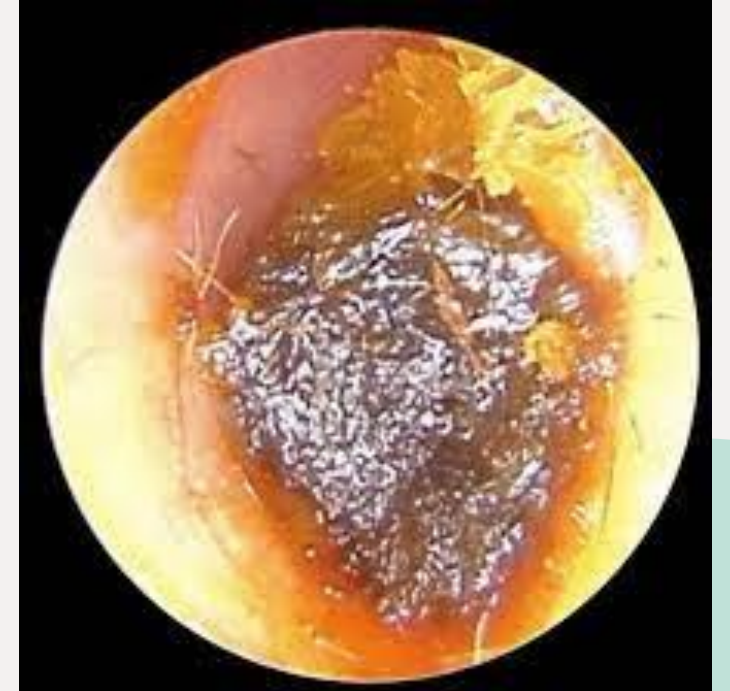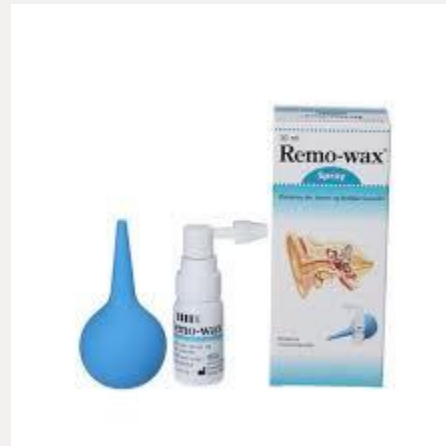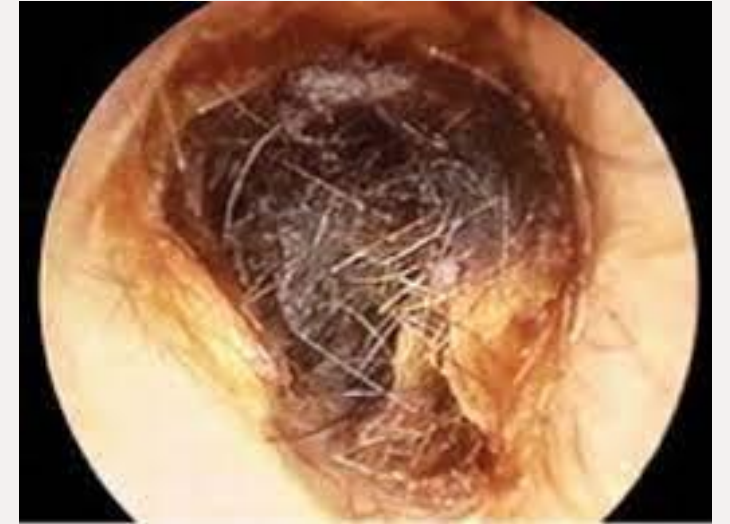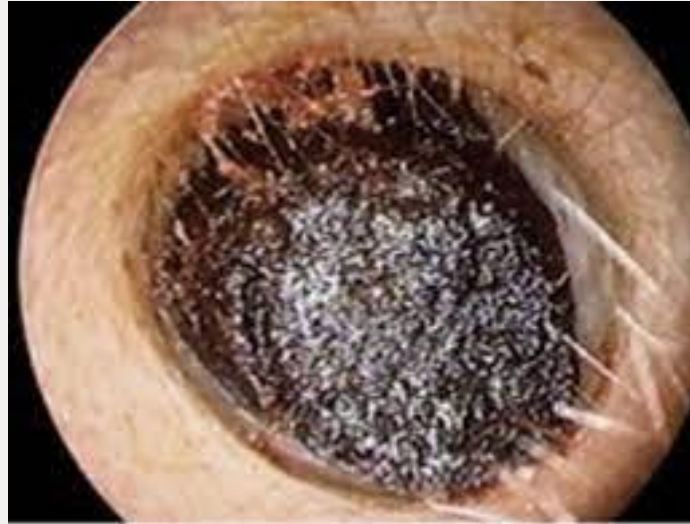I reglen voksne og hyppigt ældre.

- Nedsat hørelse
- Evt kløe eller smerter i øregangen.
- vatpinde, høreapparater, ørepropper

Behandling:

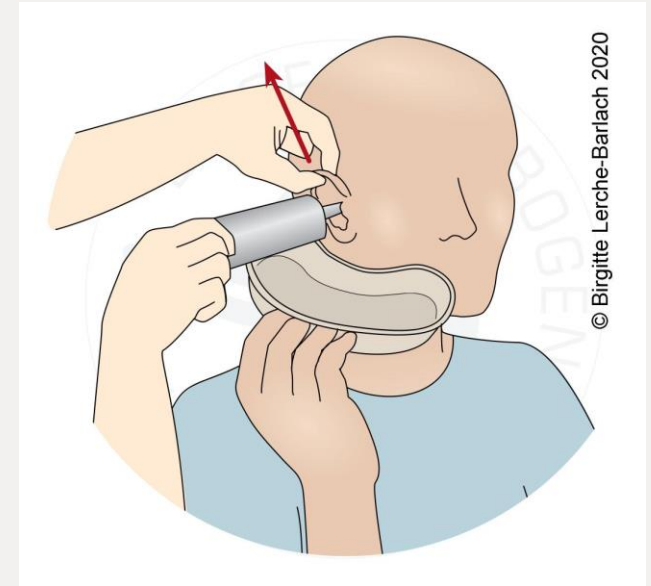
Forøge hjemme med Removax eller lign i 1-3 døgn. Kan forsøge at skylle selv.

Eller Øreskyl. Kan forsøges før øredråber.



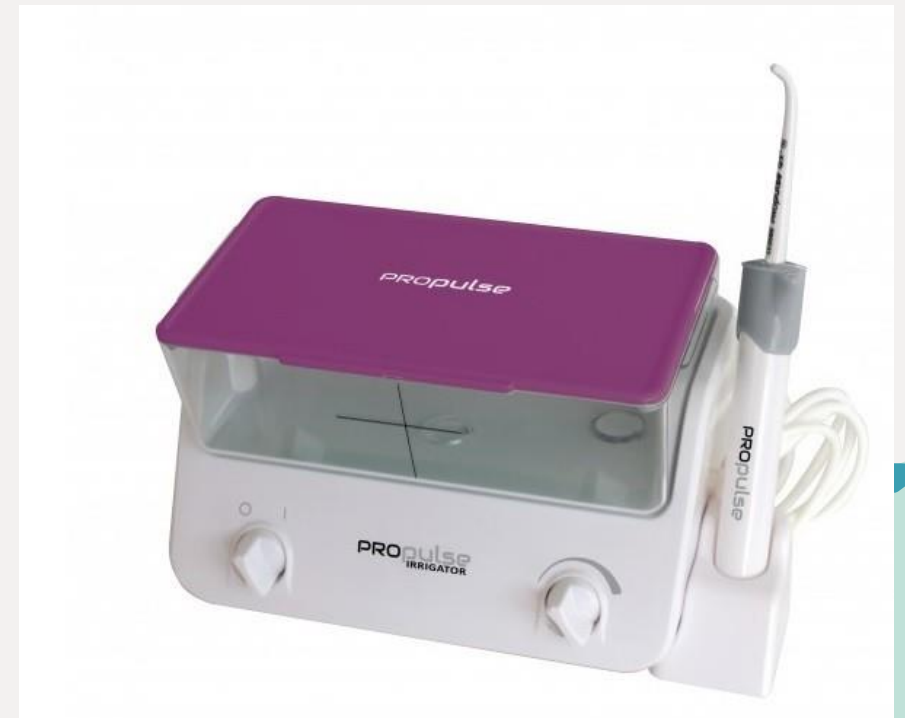Øreskyllet

- Komplikationer
- Trommehinde perforation
- Svimmelhed
- Øregangs infektion / eczema



Lunkent vand.

- Start forsigtigt og se hvordan patienten klarer det.
- Har man forsøgt 6-10 gange så giv op og send patienten hjem med removax til mandag.



Akut otitis media, AOM

Mellemørebetændelse

Akut purulent otitis media

OSV.

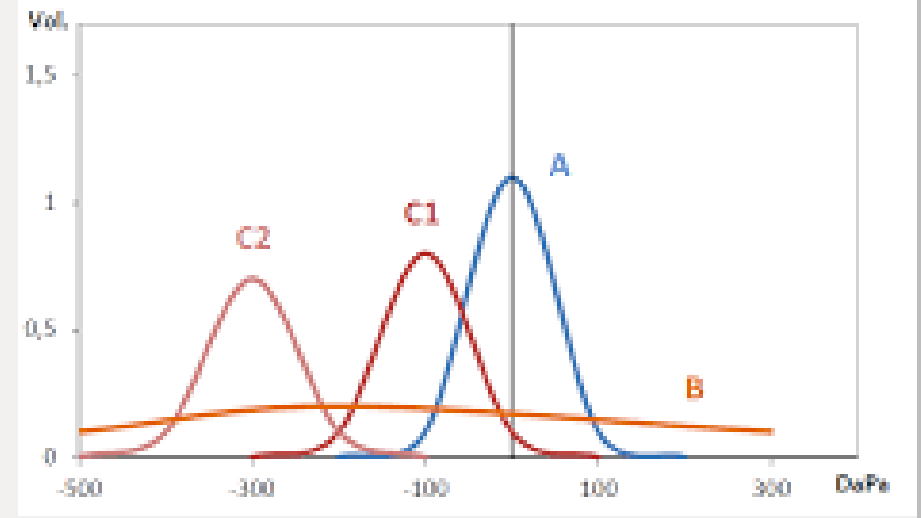
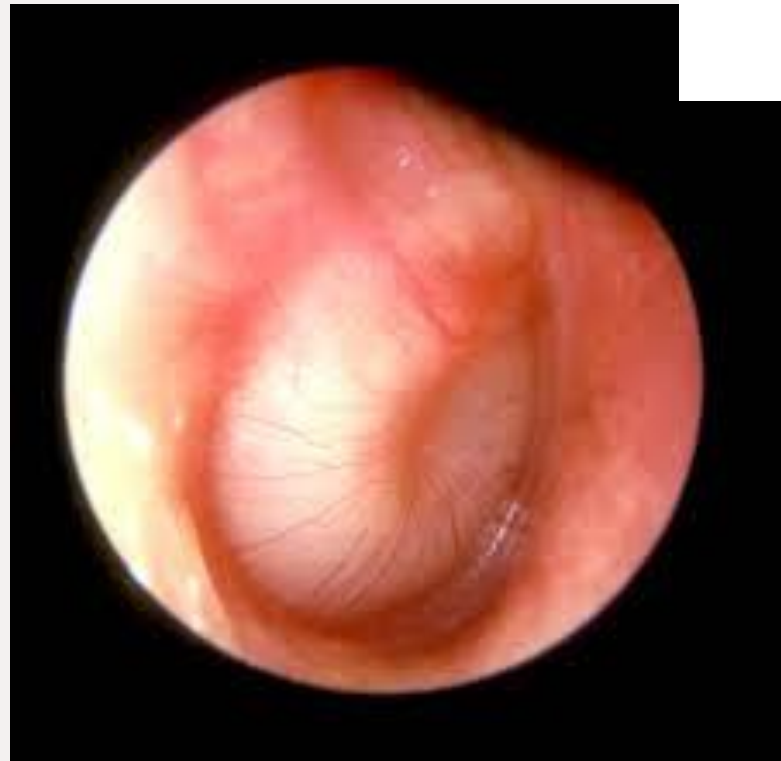Oftest mindre børn.

Feber og utilpas

I forbindelse med forkølelse.

Typisk øresmerter, de små græder når de lægges.

Meeget hyppigt recidiverende infektion.



**Tympanometri:
B-kurve.**

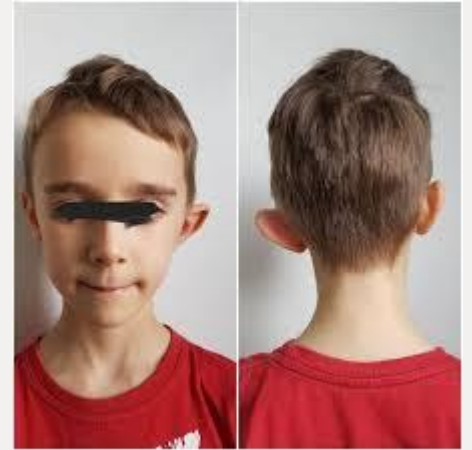Otoskopi:

Frembulende trommehinde
med
Struttende blodkar og
randrødme.

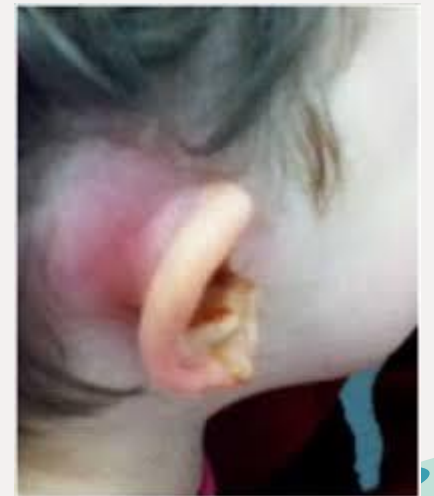Akut otitis media, AOM
Mellemørebetændelse
Akut purulent otitis media
OSV.

Behandlingen:

- Hvis enkelt-sidig AOM og barnet ikke er medtaget kan man vælge at give Panodil i op til 3 døgn før antibiotika. Omkring 90% løser sig selv
- Hvis dobbeltsidigt, > 3 døgn eller medtaget barn giv da antibiotika. Primcillin 50/mg/kg/døgn eller makrolid ved pc allergi.
- Voksne tilbydes altid behandling.



Bule bag øret
Strit-øre



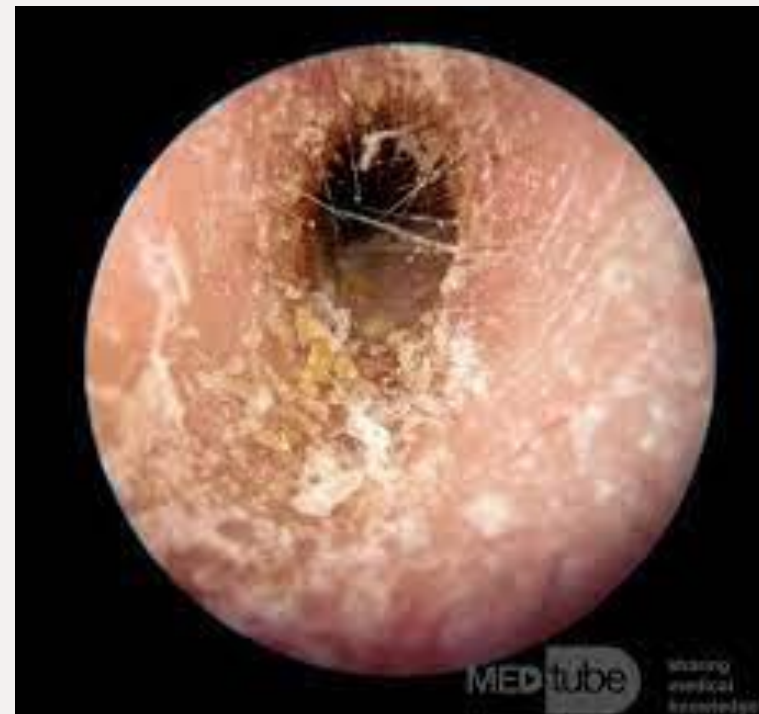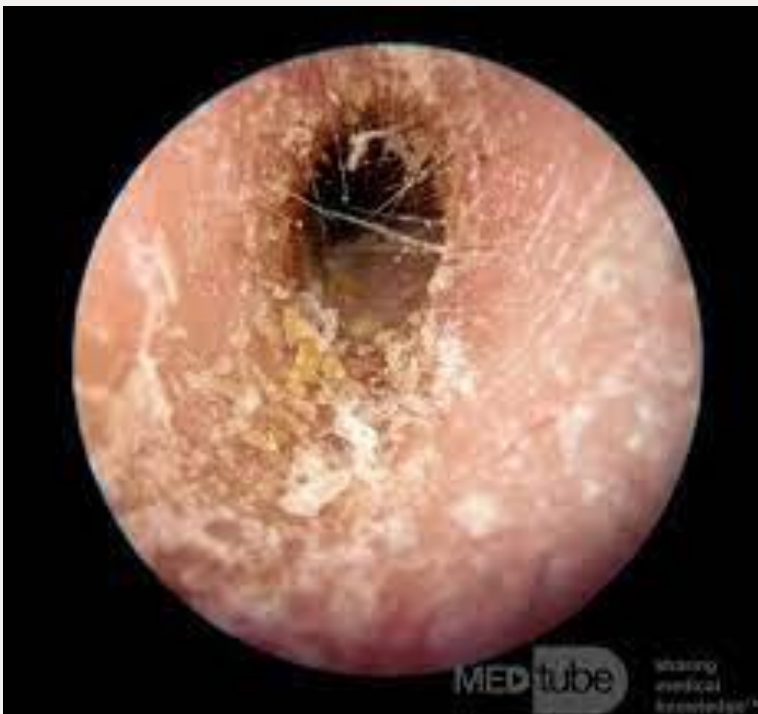OBS: Mastoiditis
Sjælden men farlig.

Case !!!!

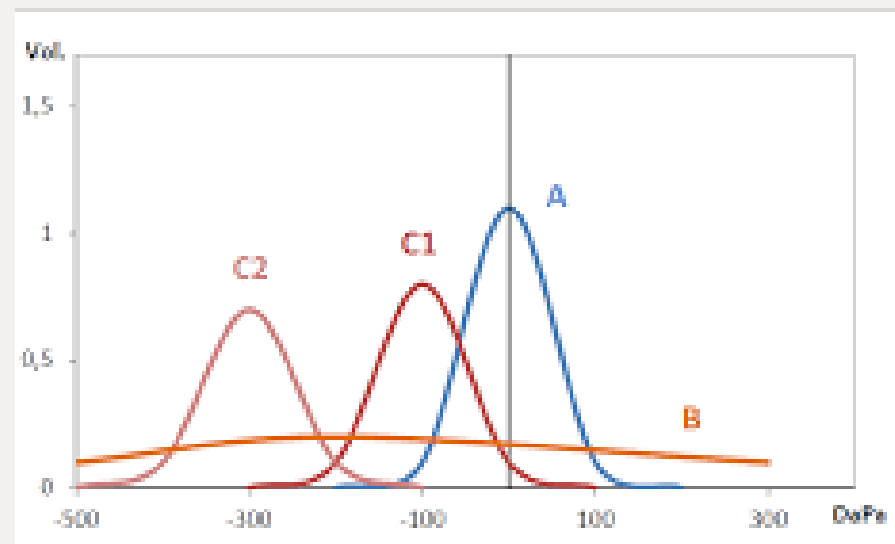
Timmy-Jens på 24 år ringer. Han er netop vendt hjem fra et længere ophold i Australien hvor han har dykket på Great Barrier Reef. Han har lette smerter i venstre øre og øregangen har kløet i et par dage forud.

Hvad skal vi gøre nu?

Otoskopi:



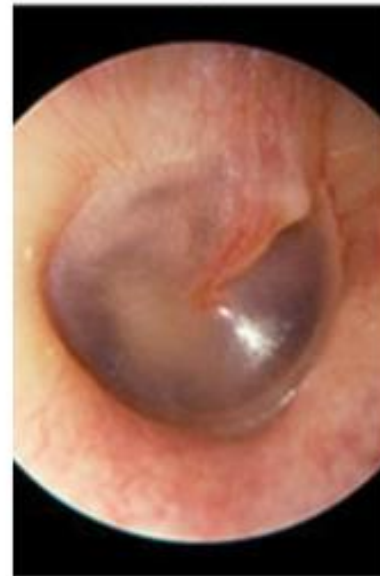Tymp A-kurve x 2



Kaya-Karoline

47 årig kvinde. Forkølet og trykken for venstre øre. Febril 38
Hvad fejler hun ?
Hvordan ser tympanometri kurven ud?

Højre



Venstre

